·口腔美容·

全程镍钛弓丝竖直阻生下颌第三磨牙

郑晓丹[1]，罗小安[2]
(1 厦门医学院口腔医学系，福建 厦门，361023；
2 厦门医学院附属口腔医院正畸一科，厦门市口腔疾病诊疗重点实验室，福建 厦门，361008)

【摘 要】 目的 探讨倾斜或水平阻生下颌第三磨牙的全程镍钛弓丝正畸竖直方法。方法：以伴有1个或2个下颌第三磨牙倾斜或水平阻生的18例成人各类错𬌗畸形患者为研究对象，全程采用不同尺寸镍钛弓丝，配合必要的镍钛推簧或弹力牵引，逐步引导阻生牙竖直、萌出。矫治前后分别拍X线片，对其矫治效果进行分析、比较。结果：18例患者均取得了较好的疗效，倾斜或水平阻生的下颌第三磨牙全部竖直萌出到正常的咬合平面高度，并与对𬌗牙有良好的咬合接触关系，与邻牙也有良好的邻接关系。X线片显示原阻生牙所占位置骨组织改建良好，自身牙根牙周正常。正畸竖直时间为3～6个月，平均4.8个月。结论：全程镍钛弓丝正畸矫治能有效地竖直倾斜或水平阻生的下颌第三磨牙，具有易操作、无创伤、依从小、效率高、效果好等优点。

【关键词】 下颌第三磨牙阻生；镍钛弓丝；正畸竖直
DOI：10.19593/j.issn.2095-0721.2020.07.024

Orthodontic Uprighting of Obliquely or Horizontally Impacted Mandibular Third Molars with Nickel-titanium Archwires During the Whole Treatment Process

ZHENG Xiao-dan[1] LUO Xiao'an [2] (1 Department of Stomatology,Xiamen Medical College, Fujian Province, 361023, China; 2 Department of Orthodontics,Stomatological Hospital of Xiamen Medical College,Xiamen Key Laboratory of Stomatological Disease Diagnosis and Treatment, Fujian Province, 361008, China)

[ABSTRACT] **Objective** To investigate the orthodontic strategies for uprighting of obliquely or horizontally impacted mandibular third molars with nickel-titanium archwires throughout the course of treatment. **Methods** 18 adult patients with malocclusion of different kinds with 1 or 2 obliquely or horizontally impacted mandibular third molar(s) were studied. Different sizes of nickel-titanium archwires in conjunction with Ni-ti pushing spring or elastic traction were applied to guide the impacted molars to stand upright and sprout step by step in the whole treatment. X-ray films were taken before and after treatment, and the treatment effect was analyzed and compared. **Results** All the 18 cases had good curative effect. The obliquely or horizontally impacted mandibular third molars erupted vertically to the normal occlusal plane height, and had good occlusal contact with the maxillary teeth and good adjacent relationship with the adjacent teeth. X-ray showed that the bone tissue of the impacted molars originally was reconstructed well and their roots and periodontium were normal. The orthodontic uprighting time ranged from 3 to 6 months, with an average of 4.8 months. **Conclusion** The whole orthodontic treatment with Ni-ti archwire can effectively upright obliquely or horizontally impacted mandibular third molars, which is easy to operate, non-invasive, little compliance, high efficiency and good effect.

[KEY WORDS] Impacted mandibular third molar; Nickel-titanium archwire; Orthodontic uprighting

阻生下颌第三磨牙，一直以来是口腔颌面外科的“常客”，在不少口腔医生眼里是“被拔除”的对象。但在正畸临床上，各类错𬌗畸形都常伴有下颌第三磨牙倾斜或水平阻生，其通常又是“被保护”的“贵宾”，是正畸治疗设计必需考量的一个重要内容。关于正畸中下颌第三磨牙保留与处置，国内外也有一些研究，方法各异[1-5]，但全程用镍钛弓丝竖直阻生下颌第三磨牙则鲜有报道。笔者通过已完成并长期追踪病例的回顾性研究，对全程应用镍钛弓丝配合必要的镍钛推簧或弹力牵引正畸竖直下颌第三磨牙的设计及方法进行探讨。

基金项目：厦门医学院金课“口腔解剖生理学”，
项目编号：XBJK2020013
通讯作者：罗小安，E-mail：419111649@qq.com

1 资料和方法

1.1 临床资料

选择2004年8月—2015年1月在厦门医学院附属口腔医院正畸科正畸矫治的伴有下颌第三磨牙倾斜或水平阻生的18例成人各类错𬌗畸形患者为研究对象，男性6例，女性12例，年龄19-30岁，平均年龄（20.8±1.6）岁。

万方数据

病例纳入标准：⑴成人患者；⑵无严重骨性畸形；⑶曲断或CBCT证实上下颌第三磨牙均完好，全口牙根牙周条件良好；⑷颞下颌关节检查无异常；⑸身体健康；⑹精神心理正常。

本研究所选择病例均为下颌双侧第三磨牙阻生，一共36颗，在X线头颅侧位片上其纵轴（近中颊尖点与近中根尖点连线）与MP平面（GoGn连线）前下夹角为0°-45°，平均30°，临床表现为近中倾斜（20颗）或水平阻生（16颗），可为完全埋伏阻生（牙冠完全为龈瓣所覆盖，18颗），也可为不完全阻生（牙冠部分萌出，18颗）。其中，下颌单侧第一磨牙缺失3例,严重龋坏需拔除2例,不良修复体需拔除2例；下颌单侧第二磨牙严重龋坏需拔除1例，不良修复体需拔除1例；下颌单侧第一磨牙缺失、对侧第二磨牙严重龋坏3例；下颌双侧第一磨牙缺失4例；拔除双侧双尖牙2例。在正畸治疗牙齿移动过程中，上述阻生下颌第三磨牙潜在间隙充足，且有可以建立咬合的对殆牙。

1.2 正畸方法

所有患者均采用直丝弓矫治器进行正畸治疗，常规根据不同错殆畸形治疗原则制定相应的矫治计划，选择相应的减数拔牙治疗方法。本研究下颌最多见的拔牙牙位是双尖牙、第一磨牙或第二磨牙。

在常规矫治过程中，全程应用不同尺寸镍钛圆丝或方丝，在不同时期根据不同情况配合必要的镍钛推簧或弹力牵引，必要时采取微螺钉支抗，持续轻力逐步引导阻生下颌第三磨牙竖直、萌出，直至与对殆牙建立良好的咬合关系，并与邻牙也有正常的邻接关系。矫治前后分别拍X线片，对其矫治效果进行分析、比较。

在曲面断层片上，以殆面中点与根分叉点连线为牙长轴，分别测量矫治前后下颌第三磨牙及其近中邻牙倾斜角变化：⑴∠1：下颌第二磨牙和第三磨牙牙长轴殆向夹角；⑵∠2：下颌升支后缘切线与下颌第三磨牙牙长轴殆向夹角；⑶∠3：下颌升支后缘切线与下颌第二磨牙牙长轴殆向夹角，评判阻生下颌第三磨牙正畸竖直效果。[1]（见图1）

1.3 统计学方法

应用SPSS26.0统计软件分析数据，各测量指标用（$\bar{x} \pm s$）表示，治疗前后比较采用配对t检验，P<0.05 为差异具有统计学意义。

2 结 果

18例患者均取得了较好的疗效：侧貌改善；所有阻生下颌第三磨牙均竖直萌出到正常的咬合平面高度，并与上颌牙有紧密的尖窝咬合关系，与邻牙也有良好的接触关系，X 线片显示已竖直牙自身牙根牙周正常，根尖无吸收，原来所占位置牙周骨组织改建良好；上下牙列齐整，后牙尖窝关系良好，前牙覆殆覆盖正常， 上下中线居中对齐；颞下颌关节及下颌运动检查正常。总疗程为18～24个月。术后X线检查显示全口牙根牙周及颞下颌关节正常。矫治前后曲面断层片定点描图分析显示∠1、∠2变化具统计学意义（P<0.01），而∠3变化无统计学意义（P>0.05）。（见表1）

3 典型病例

某某：女，21岁，主诉前牙不齐、前突要求矫正；恒牙殆，右下第一磨牙严重龋坏，上下牙列拥挤II°，左侧尖牙及磨牙近中关系，右侧尖牙及磨牙远中关系，前牙开殆、覆盖I°，上中线右偏5mm，下中线右偏2mm；正面观下颌轻度右偏，侧面观上颌正常，下颌轻度后缩；骨性轻度Ⅱ类错殆，均角面型；双侧颞下颌关节未见明显异常。诊断：Angle，s：III（L）、II（R）；Mao，s：I1+II1（L）、II2（R）+IV2。正畸治疗：拔除上颌左右第一双尖牙、左下第一双尖牙、右下第一磨牙；采用直丝弓矫治器，上颌以微螺钉为支抗，全程镍钛弓丝，排齐整平上下牙列，竖直下颌双侧第三磨牙，内收上下前牙；总疗程为24个月。治疗完成：上下牙列齐整，双侧后牙建立尖窝良好咬合关系，前牙覆殆、覆盖正常，上下中线居中对齐；侧貌外形明显改善；双侧颞下颌关

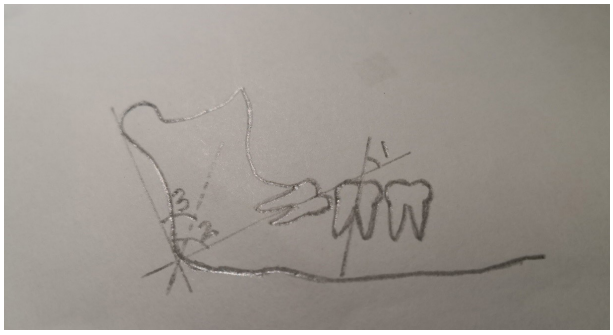

图 1 下颌磨牙倾斜角变化测量图

表 1 18 例患者矫治前后牙齿倾斜角比较
（°，$\bar{x} \pm s$，n=18）

测量指标	矫治前	矫治后	t	P
∠1	60.18±25.06	7.18±4.36	7.772	0.002
∠2	85.32±21.21	26.95±10.12	7.301	0.001
∠3	25.15±10.37	24.88±7.56	-1.019	0.266

万方数据

节正常，下颌运动正常；压膜保持器保持。保持复查：8年后复查牙位及𬌗位亦稳定，侧貌协调。（见图2-5）

4 讨 论

下颌第三磨牙阻生在正畸临床上并不少见，可伴发于各类错𬌗畸形，不仅容易发生冠周炎，也可导致邻牙龋坏、牙根吸收，还可能影响咬合关系、下颌运动及颞下颌关节健康。因此，在进行正畸治疗设计时，阻生下颌第三磨牙是全面分析中不能忽略的一个关键因素，尤其是下颌第一磨牙或下颌第二磨牙缺失或因严重龋坏或严重缺损或不良修复体无法保留等情况。

4.1 阻生下颌第三磨牙竖直的适应证选择

⑴在竖直过程中下颌第三磨牙不会碰到下牙槽神经；⑵下颌第三磨牙自身牙体牙周条件良好；⑶下颌间隙充足；⑷有可以建立咬合的对𬌗牙；⑸下颌第一磨牙或下颌第二磨牙缺失或因严重龋坏或严重缺损或不良修复体需拔除；⑹正畸治疗减数拔除双尖牙或其他牙。[6-11]本研究所选择的病例均符合上述条件，其中最重要的要素就是前面四点。对于后面两点，牙齿缺失或拔牙矫治除了可增加下颌第三磨牙的萌出间隙，也有利于改善原倾斜角较小的下颌第三磨牙的萌出角度，均有利于下颌第三磨牙萌出[12-14]。

4.2 阻生下颌第三磨牙竖直的力学分析及移动方式

由于倾斜或水平阻生下颌第三磨牙部分或完全埋伏在软硬组织内，其原本暴露或经手术开窗后暴露的牙面有限，正畸加力部位及方式常很局促，而牙齿移动方式与加力部位及方向密切相关。因此，正畸竖直

图 2 矫治前面像、 口内像、 X 线片

图 3 矫治中口内像、全景片（镍钛弓丝配合弹力牵引逐步竖直下颌第三磨牙）

万方数据

图 4 矫治后面像、口内像、X 线片

图 5 保持 8 年后复查面像、口内像

的作用力无法通过阻生牙的阻抗中心，牙齿不是发生单一的旋转或倾斜，而是经典力学中“转动+平动”的综合运动。[1-5]在本研究中，镍钛弓丝不管是搭配镍钛推簧，还是配合弹力牵引，其对阻生磨牙所产生的竖直作用均是上述牙齿移动方式的综合效果。

4.3 阻生下颌第三磨牙竖直的时机把握及矫治要点：

竖直阻生下颌第三磨牙之前必须进行后牙区的间隙分析。本研究所选病例均为成人，生长发育已结束，牙弓后段可用间隙已无增龄性增长，这就提示不管哪种阻生类型，我们眼光要往牙弓近中区域寻求间隙，为阻生牙竖直提供必需的间隙。[1-14]

对现有间隙充足、阻生磨牙位置较高、倾斜角度较小、牙面暴露较多者，可在阻生牙颊面粘结颊管或托槽，在早期排齐整平阶段，即可随着矫治进行，直接使用不同尺寸镍钛弓丝顺便直接竖直下颌第三磨牙，必要时配合镍钛推簧，根据直立治疗不同阶段，适时调整颊管或托槽位置，或在推簧近中夹牵引

万方数据

钩或做树脂小球，以进一步加力（见图6）。但如磨牙倾斜角度较大甚至水平，则可在阻生牙远中面或k面靠远中部分粘结托槽等附件，选用至少0.016英寸×0.022英寸等较粗的镍钛方丝，末端用末端回弯钳弯制钩曲，再在钩曲与附件间挂1到2个橡皮结扎圈即可加力，以后复诊只需更换结扎圈，直至磨牙倾斜角度变为较小，再直接用镍钛弓丝进一步竖直（见图7）。需要注意的是，上述镍钛弓丝末端既要为阻生牙远中竖直留有空间，避免刺伤后面牙龈、黏膜。

对现有间隙不足、阻生磨牙位置较低甚至水平、牙面暴露很少或埋伏在龈下或骨下者，可暂不竖直，应先开拓间隙。待其近中邻牙近中移动一些，有充足间隙后，手术适当去骨及龈组织，适当暴露阻生磨牙部分颊面、远中面或殆面，再按上述方法进行竖直。对位置深在者，手术翻瓣后亦可用0.20mm结扎丝在镍钛弓丝钩曲与附件间结扎加力，借助镍钛弓丝形变回弹，进行封闭式牵引竖直阻生牙。

部分阻生下颌第三磨牙近远中向竖直以后，还存在远中舌向扭转和（或）舌倾，影响咬合及邻接关系，此时就要进行相应处理：⑴对于前者，可使用较粗镍钛方丝弯第一序列曲进一步排齐，也可重粘颊管或托槽，粘接位置可适当往牙面远中部分靠，以利于扭转矫正；如阻生磨牙与近中邻牙已有接触，因为非全尺寸镍钛弓丝与颊管之间有较大的余隙，也可在较细的镍钛弓丝上用弹力橡皮链施加近中牵引力，即可近中舌向扭转阻生牙。⑵对于后者，本研究常使用下颌对侧第二磨牙颊管180°倒贴，匹配0.016英寸×0.022英寸或更大尺寸的镍钛弓丝即可矫正，可在镍钛弓丝相应部位弯一定角度第三序列曲进行矫正。

阻生下颌第三磨牙看似“庞然大物”，“坚若磐石”，但其正畸竖直并不需要很大力值。根据本研究，正畸竖直力只需0.5N力值，1.5到2个月复诊加力1次，3～6个月（平均4.8个月）周期，即可获得明显效果，而且牙根无明显吸收，牙周组织改建良好，由此可以证实正畸竖直阻生下颌第三磨牙的可靠性[15,16]。

在上述阻生磨牙竖直过程中，难免因咬合因素而存在对殆牙的干扰或阻碍，可调磨颊管或托槽等附件，也可用后牙殆垫或前牙平导打开咬合，两者皆可用玻璃离子水门汀临床现场直接在牙面上粘固制作，简洁高效（见图2）。

对于下颌第三、第二磨牙重叠阻生者，可先竖直第二磨牙，在此过程中，因为力的传动效应，阻生第三磨牙也会被带动起来，然后再根据情况按上述方法进行进一步的矫治[17-19]。

图6 镍钛弓丝+镍钛推簧（+树脂小球）逐步竖直下颌第三磨牙（红圈所示）

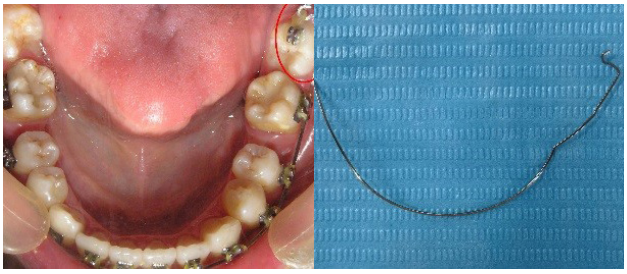

图6 镍钛弓丝+镍钛推簧（+树脂小球）逐步竖直下颌第三磨牙（红圈所示）

阻生下颌第三磨牙只要近远中向及颊舌向完全竖直，并与对殆牙建立紧密的咬合关系，与邻牙也建立正常的接触关系，一般不会复发。当然，新竖直起来的第三磨牙，类似于新牙萌出，可能存在早接触、殆干扰，必要时进行调殆及下颌功能运动检查，以达到殆平衡，促进并确保牙位及颌位稳定、健康。

总之，全程使用镍钛弓丝正畸竖直阻生下颌第三磨牙，具有易操作、无创伤、依从小、效率高、效果好等优点。

参 考 文 献

[1] 卢向鑫，郑怡，马琴琴，覃昌焘. 正畸治疗未拔除前倾或水平阻生下颌第三磨牙的20例临床分析[J]. 广西医科大学学报，2017,34(6):929-931. DOI:10.16190/j.cnki.45-1211/r.2017.06.041

[2] 缪耀强，钟惠. 下颌磨牙阻生的正畸治疗[J]. 中华口腔医学杂志，2006,41(1):8-11. DOI:10.3760/j.issn:1002-0098.2006.01.004.

[3] Slodov I,Behrents RG,Dobrowski DP.Clinical experience with third molar orthodontics[J]. Am J Orthod Dentofacial Orthop, 1989,96:453-461.DOI:10.1016/0889-5406(89)90111-X

[4] 刘进，郭鑫，邓凯雄. 正畸治疗中磨牙的拔除和保留（五）悬吊竖直法矫治下颌磨牙阻生[J]. 临床口腔医学杂志，2006,22(7):445-447.DOI:10.3969/j.issn.1003-1634.2006.07.029.

[5] 缪耀强. 下颌前倾或水平阻生磨牙的简捷快速竖直

万方数据

[J]. 广东牙病防治,2006,14(2):89-93.DOI:10.3969/j.issn.1006-5245.2006.02.002.
[6] 李加志. 前倾阻生的下颌第三磨牙在下颌第一恒磨牙缺失时的矫正 [J]. 口腔正畸学, 2000,7:78-80.
[7] 李雪, 刘新强, 王超, 等. 下颌第一磨牙缺失伴第三磨牙近中阻生正畸治疗效果 [J]. 青岛大学医学院学报,2013,49(4):368-370.DOI:10.11712/qdyxy201304029.
[8] Saysel MY,Meral GD,Kocadereli I,et al.The effects of first premolar extractions on third molar angulations [J]. Angle Orthod,2005,75(5):719-722.DOI:10.1043/0003-3219(2005)75[719:TEOFPE]2.0.CO;2
[9] Richardson ME.The effect of mandibular first premolar extraction on third molar space [J].Angle Orthod,1989,59(4):291-294.DOI:10.1043/0003-3219(1989)0592.0.CO;2
[10] 吴颖. 正畸拔牙矫治与第三磨牙萌出情况的关系 [J]. 中国实用口腔科杂志,2008,1(3):174-176.DOI:10.3969/j.issn.1674-1595.2008.03.018.
[11] Russell B,Skvara M,Draper E,et al.The association between orthodontic treatment with removal of premolars and the angulation of developing mandibular third molars over time [J].Angle Orthod,2012,83(3):376-380. DOI:10.2319/071112-573.1
[12] 徐娜, 刘新强, 束传亮. 正畸治疗对不同倾斜角阻生下颌第三磨牙影响的研究 [J]. 中国实用口腔科杂志,2010,3(2):110-112.DOI:10.3969/j.issn.1674-1595.2010.02.016.
[13] 夏永华, 尚姝环, 李成章. 近中阻生的下颌第三磨牙萌出情况与其倾角度的关系研究 [J]. 口腔医学研究,2005,21(4):438-439. DOI:10.3969/j.issn.1671-7651.2005.04.026.
[14] 马宁. 影响正畸前后下颌第三磨牙角度改变的多因素分析 [J]. 实用口腔医学杂志,2009,25（5）:728-732. DOI:10.3969/j.issn.1001-3733.2009.05.29.
[15] 张咏梅, 雷菲菲, 郑苍尚, 等. 正畸治疗前倾阻生的下颌第三磨牙的根吸收风险研究 [J]. 口腔医学研究,2011,27(9):821-822.
[16] 郭鑫, 刘进. 正畸治疗中磨牙的拔除和保留(十九)——竖直近中阻生下颌第三磨牙牙槽骨改建分析 [J]. 临床口腔医学杂志,2007,23(6):378-380. DOI:10.3969/j.issn.1003-1634.2007.06.031.
[17] 缪耀强, 林苑云. 下颌第二、第三磨牙并列阻生的正畸矫治 [J]. 中华口腔正畸学杂志,2012,19(3):121-129. DOI:10.3760/cma.j.issn.1674-5760.2012.03.001.
[18] Miao YQ,Zhong H. An uprighting appliance for impacted mandibular second and third molars[J]. J Clin Orthod,2006,40(2):110-116.
[19] Alessandri Bonetti G, Pelliccioni GA, Checchi L. Management of bilaterally impacted mandibular second and third molars[J]. J Am Dent Assoc,1999,130:1190-1194. DOI:10.14219/jada.archive.1999.0373

正畸治疗牙周炎所致前牙扇形移位临床效果及其美观度

刘小东，任恒峰，薄湛南
（驻马店市中心医院 口腔科，河南 驻马店，463000）

【摘 要】 **目的** 研究正畸治疗对牙周炎所致前牙扇形移位临床效果及美观度影响。**方法** 研究对象选取我院2018年6月到2020年1月间收治的牙周炎所致前牙扇形移位患者60例，采用随机数字法将其分为对照组和观察组，每组各30例。对照组患者接受牙周夹板治疗，观察组患者在此基础上接受正畸治疗。比较两组患者的治疗效果和美观度评分。**结果** 治疗后1个月，观察组患者的GI、SBI及PLI水平均明显低于对照组（$P<0.01$），观察组患者的PD、AL、前牙覆盖长度及松动度水平均明显低于对照组（$P<0.01$），观察组患者的美观度评分明显高于对照组（$P<0.01$）。**结论** 正畸治疗能明显改善牙周炎所致前牙扇形移位治疗效果，促进牙功能恢复，提高患者美观度，值得在临床推广。

【关键词】 正畸治疗；牙周炎所致前牙扇形移位；临床效果；美观度
DOI：10.19593/j.issn.2095-0721.2020.07.025

Clinical Observation and Aesthetic Evaluation of Orthodontic Combined Periodontal Plywood in Treating the Fan-shaped Displacement of the Front Tooth Caused by Periodontitis

LIU Xiao-dong, REN Heng-feng, BO zhan-nan
(Stomatology Department, Zhumadian Central Hospital, Henan Province, 463000, China)

万方数据